

# Case 1. M.E. 82y.o. male 高血圧 慢性腎不全

(2枚目)

一般内科	泌尿器内科	神経内科	消化器内科	呼吸器内科	小児科	精神神経科	一般外科	呼吸器外科	胸部外科	整形外科	脳神経外科	皮膚科	泌尿器科	産婦人科	眼科	耳鼻咽喉科	放射線科	歯科	歯科口腔外科	受診科に ○をつけ たい。
------	-------	------	-------	-------	-----	-------	------	-------	------	------	-------	-----	------	------	----	-------	------	----	--------	---------------------

診療情報提供書 (紹介状) 平成15年7月9日

竹内内科 医院・病院 名称 神戸市中央区北長狭通5丁目7番17号  
御中 原 泌尿器科病院  
竹内素志 先生 住所 〒 TEL(078)371-1203  
侍史 医師名 FAX(078)371-6419  
腎内科 吉矢 邦彦 (印)

フリガナ		受診歴	1. 有 2. 無
患者氏名	● ● ● ● ● (男) 女	生年月日	明昭 平 10年12月10日 ( 歳)
住所	〒 自宅 ( ) - 連絡先 ( ) -		

診断名	Ⅱ, CRF	主訴	
-----	--------	----	--

紹介目的 1. 診療 2. 検査 3. 入院 4. その他 ( )

①主訴 ②家族歴 ③現病歴 ④現症 ⑤検査所見 ⑥治療経過 ⑦現在の処方 ⑧その他

Cr 38 mg/dl. 1日尿蛋白排泄 1.7 g/day  
1日Ca尿排泄 12.6 mg/day P尿排泄 913 mg/day  
推定塩分摂取量 13.7 g/day 推定蛋白摂取量 ~~68~~ g/day  
当科でクレアチニンのみ経過にて出されていたに3ます)  
⇒まず塩分制限、続いて蛋白制限を指導します、  
塩分制限にて浮腫、血圧改善すると思います。  
⇒Cr安定した時点で、ACEI/ARB再検討がよいと思います。  
以上よろしくお願ひします

患者に対する留意事項、薬剤アレルギー、嗜好  
⇒浮腫に因しては、減塩+利尿剤の増量が必要とす。

予約希望日又は曜日 第1 ( 月 日 / 曜日) 第2 ( 月 日 / 曜日)

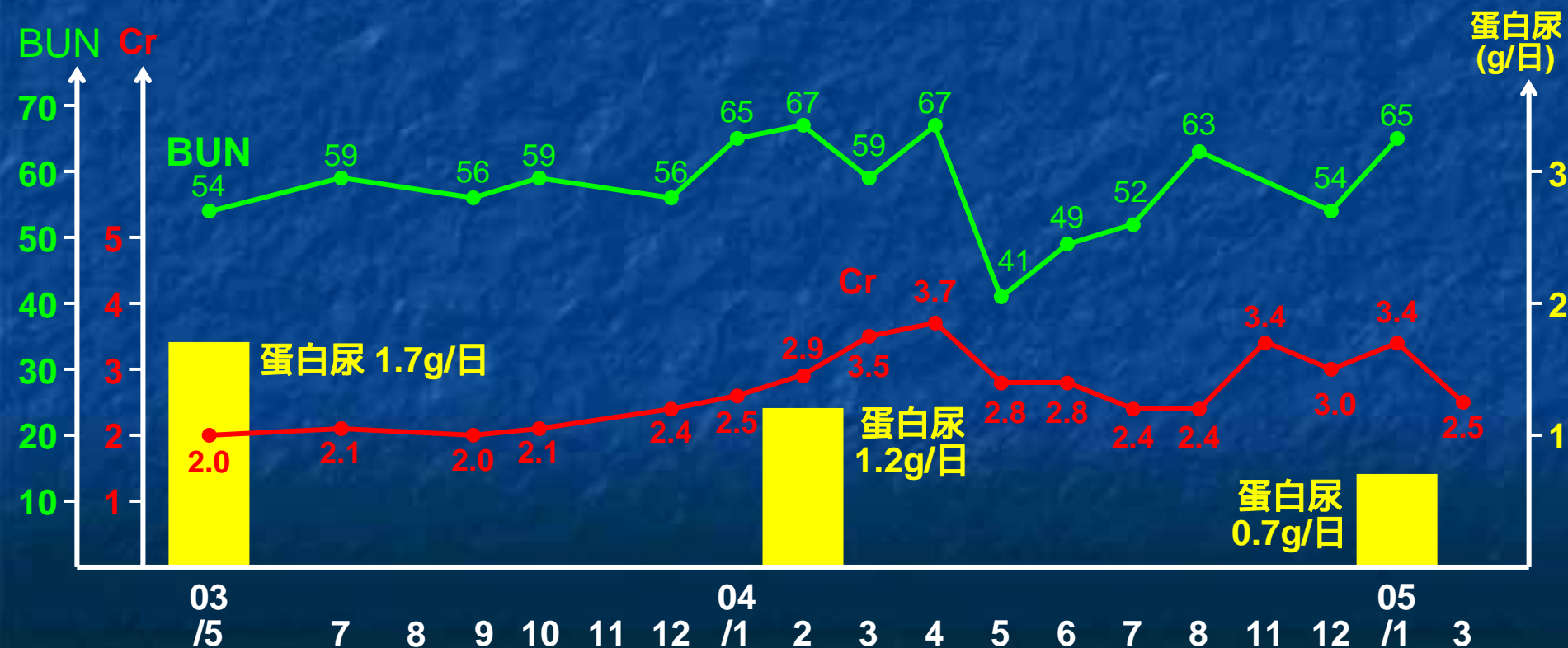
主 保 険	保険者番号	記号・番号	1 本人
	負担者番号	受給者番号	2 家族
併用保険		種別	1. 有 2. 無
		老・乳・( )	

備考 1. 必要に応じて、画像診断のフィルム、検査記録を添付してください。 ⑧  
2. 2枚複写になっています。2枚毎に下敷きを入れるか切り離してご記入ください。  
3. 保険欄は、必要に応じて記入してください。

# Case 1. M.E. 82y.o. male

高血圧 腎硬化症による慢性腎不全

アムロジピン 10mg			
ドキサゾシン 4mg	ドキサゾシン 2mg		
インダパミド 2mg		インダパミド 2mg + フロセミド 40mg	
クレメジン 1.2g	1.8g	2.4g	4g
ロサルタン 50mg	75mg	バルサルタン 80mg	バルサルタン 160mg

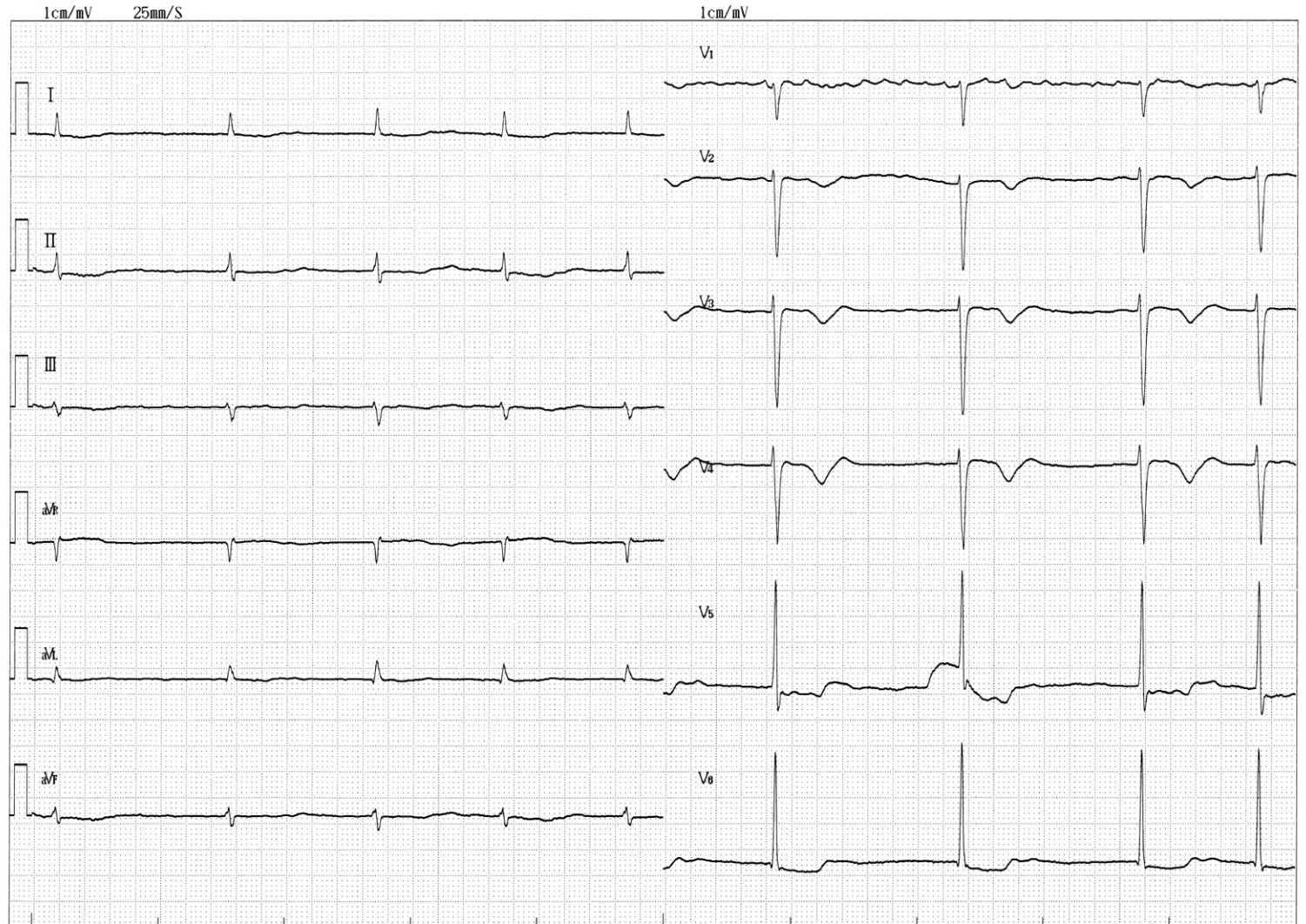


# 症例 M.M. 76歳 女性

04.12.16

安静時 04年12月16日 ID:000000004695  
午前10時56分 女 76才  
フィルタ:DF, MF, AC  
1cm/mV 25mm/S

氏名:  
HR: 51 BP:



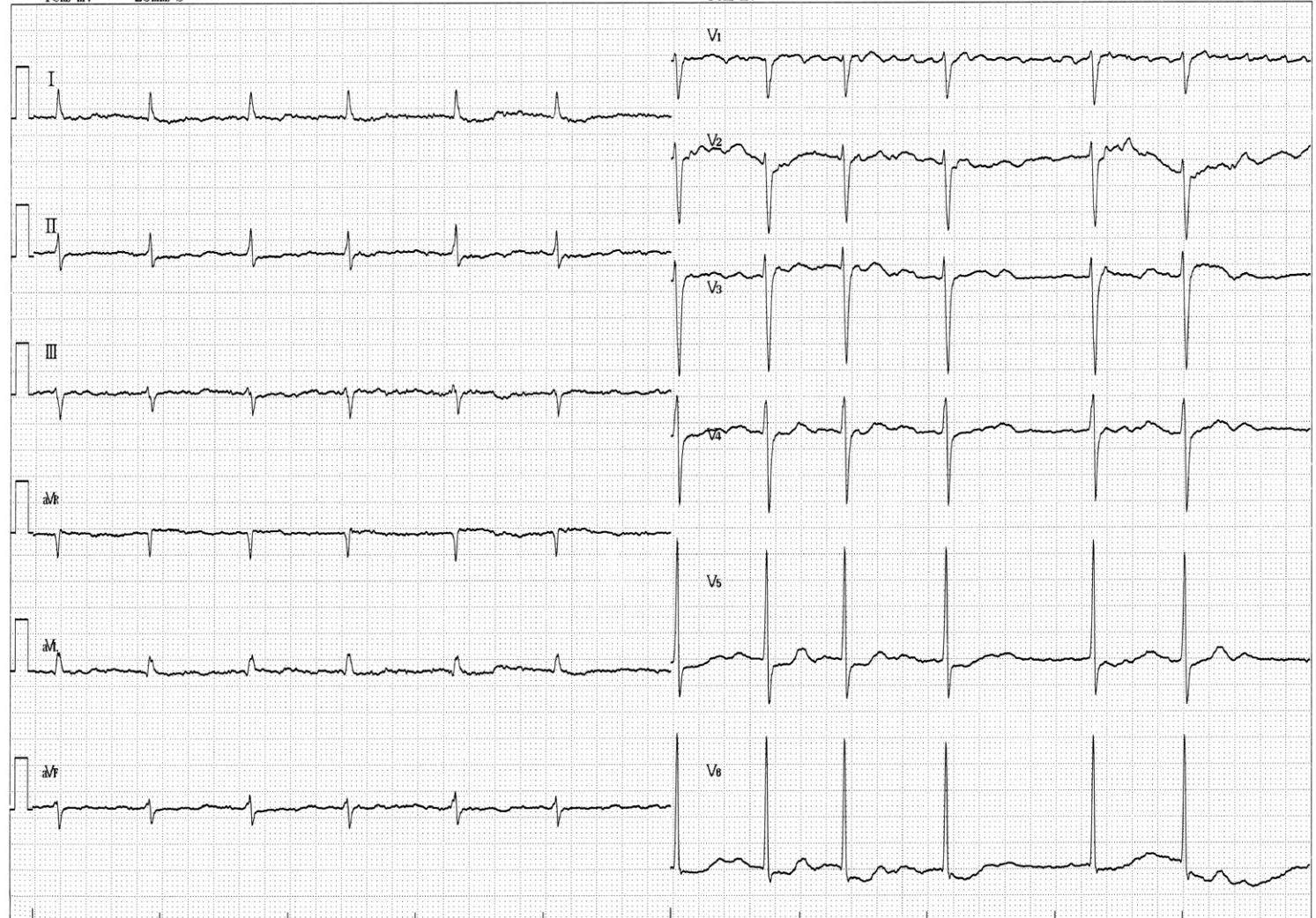


# 症例 M.M. 76歳 女性

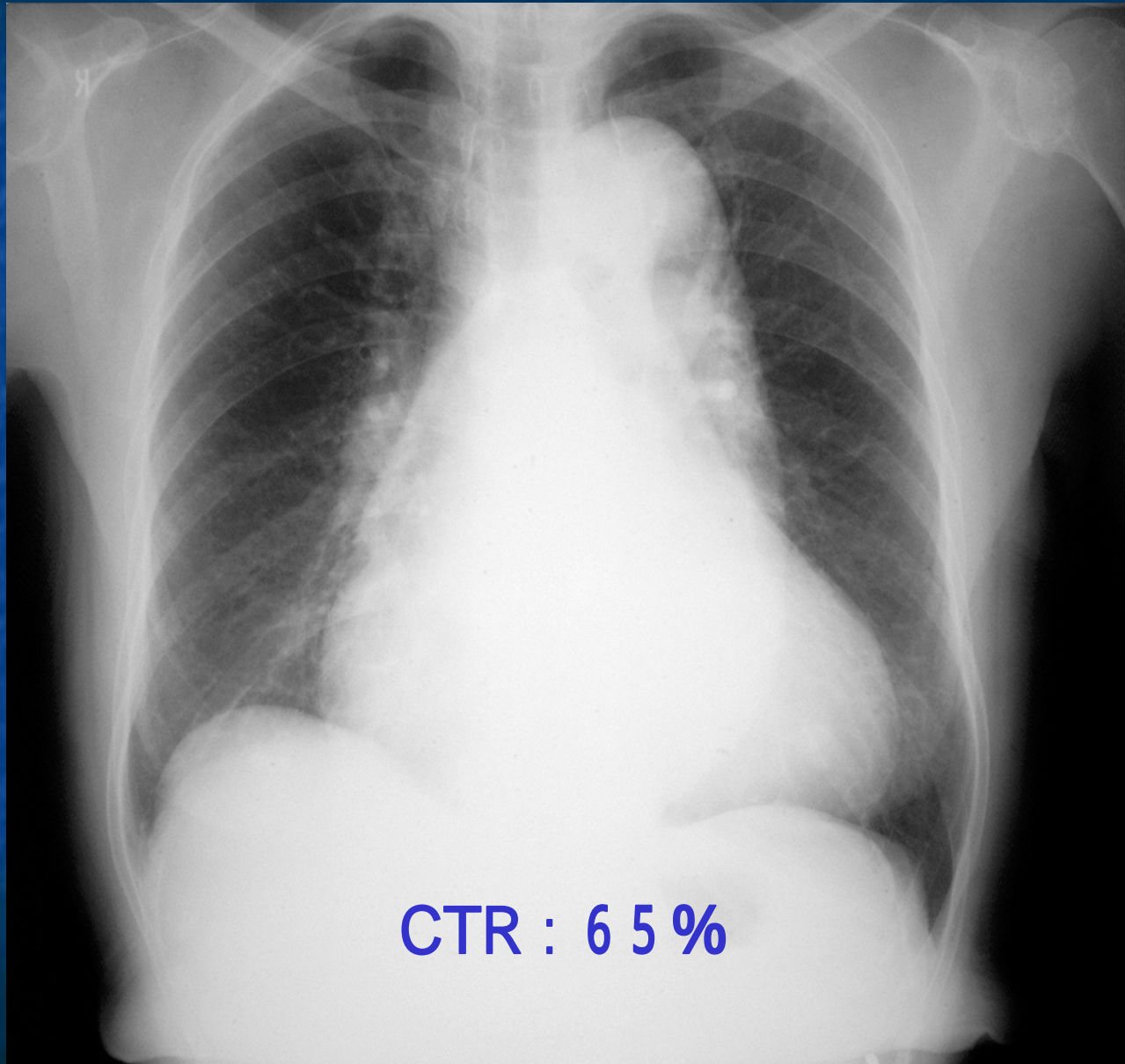
05.03.18

安静時 05年 3月18日 ID:000000004695  
午前10時19分 女 76才  
フィルタ:DF, MF, AC  
1cm/mV 25mm/S

氏名:  
HR: 71 BP:

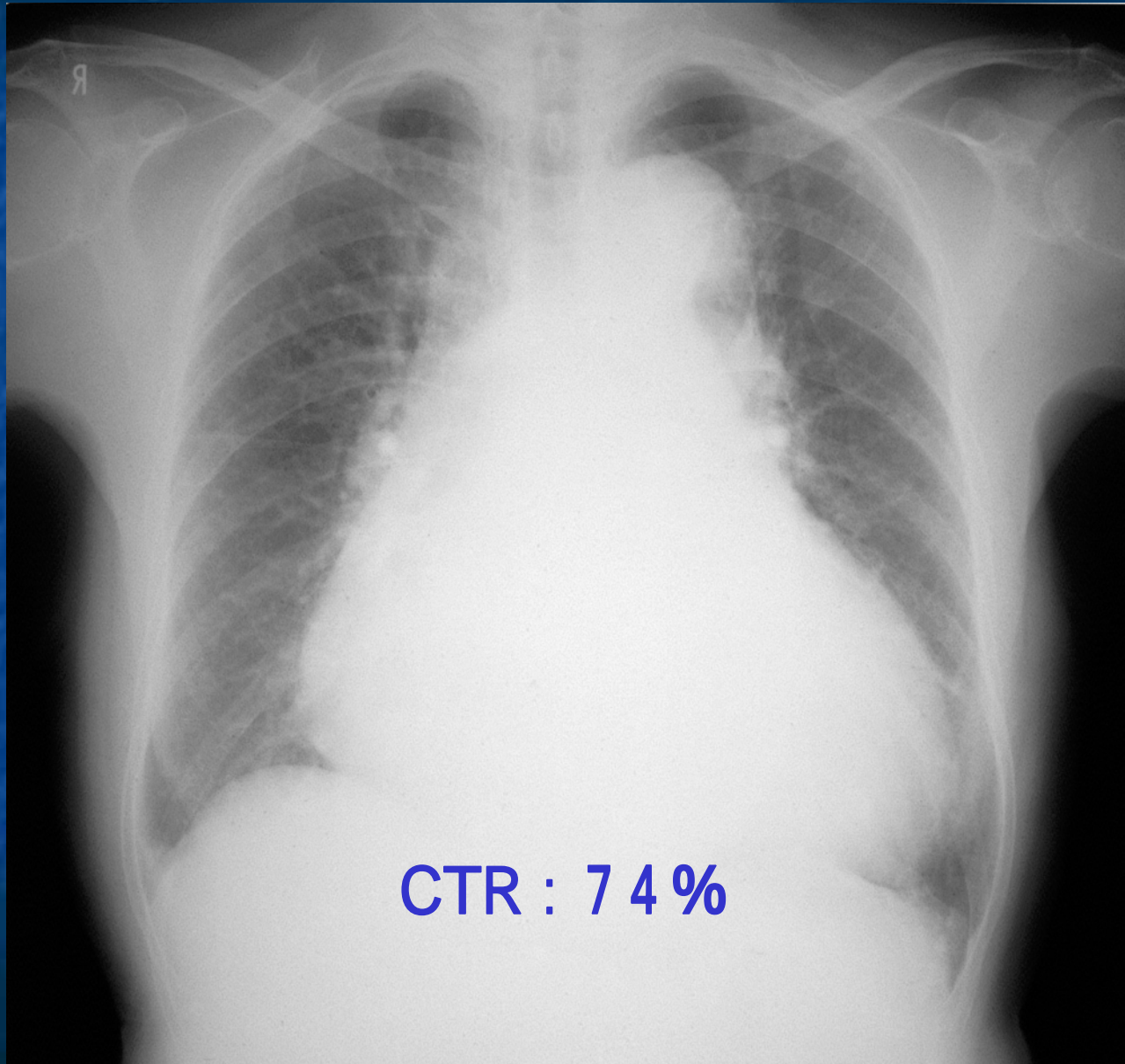


胸部レントゲン写真 M.M. 2005. 3. 18





胸部レントゲン写真 M.M. 2004. 12. 16



CTR : 74%

# 心エコー図所見 M.M.

2004. 12. 16

LAD : 50mm

AOD : 30mm

LVDd : 49mm

LVDs : 34mm

FS : 31%

LVEF : 58%

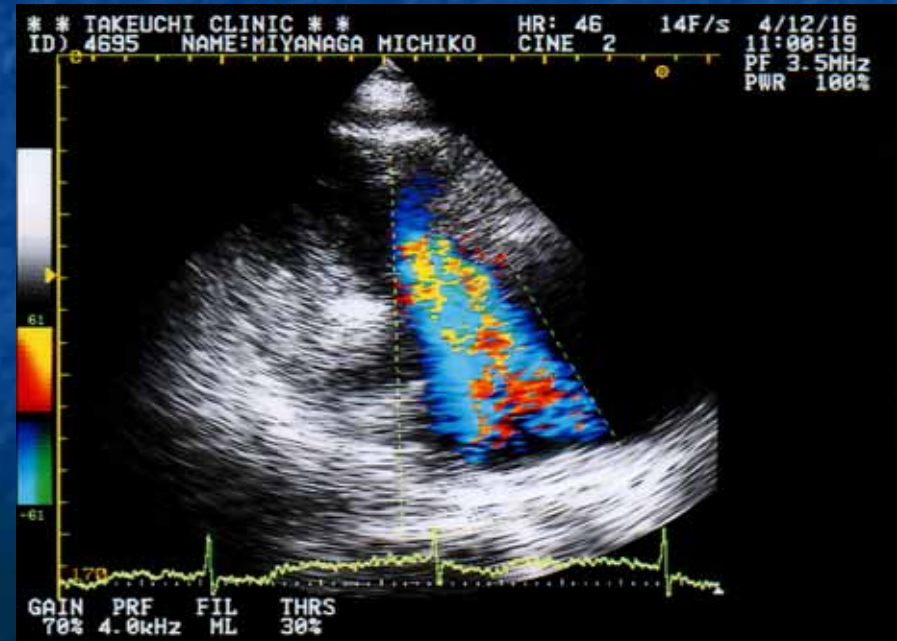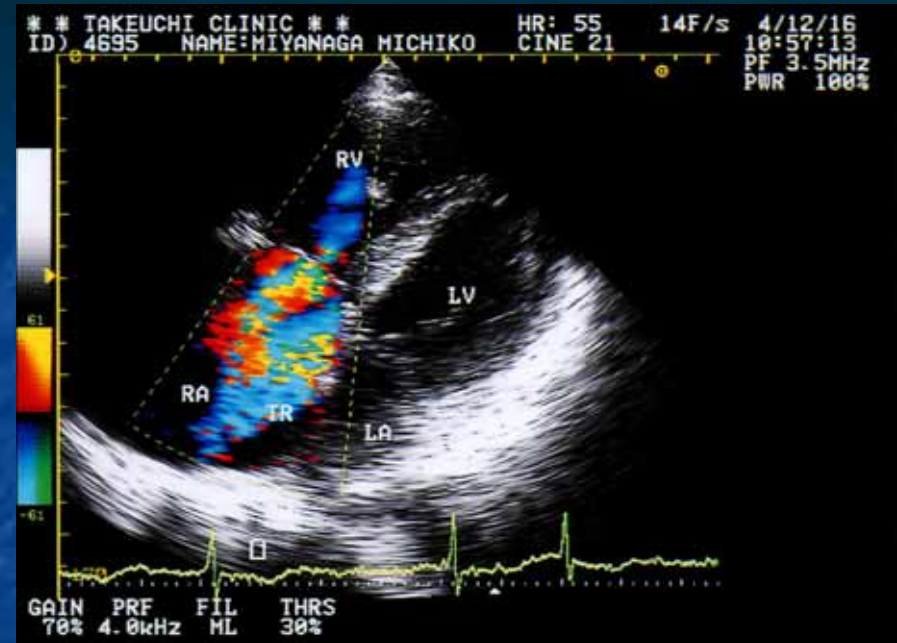IVST : 10mm

PWT : 7mm

MR : mild

TR : severe

TR-PG : 22mmHg





# 心エコー図所見 M.M.

2005. 3. 22

LAD : 55mm

AOD : 30mm

LVDd : 40mm

LVDs : 27mm

FS : 41%

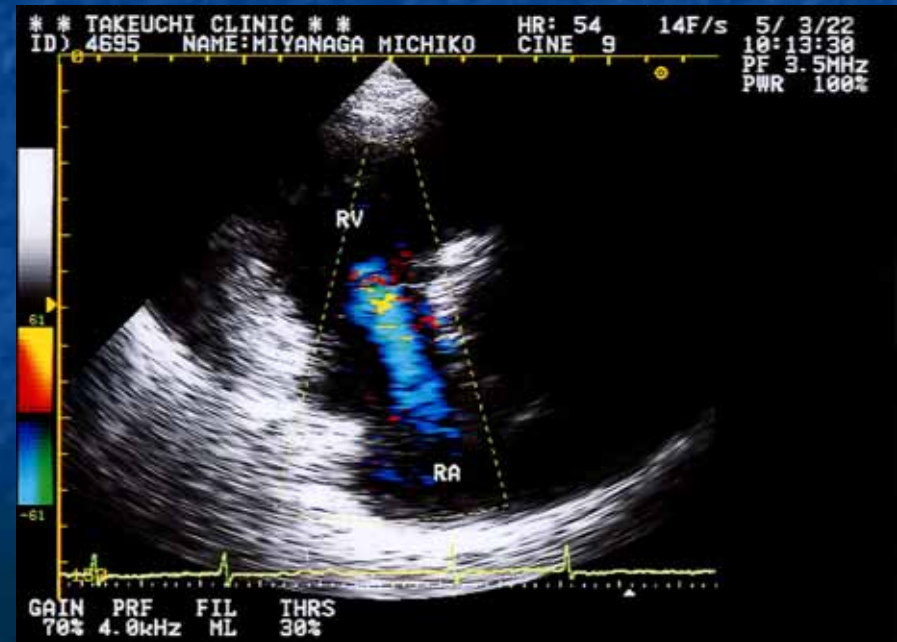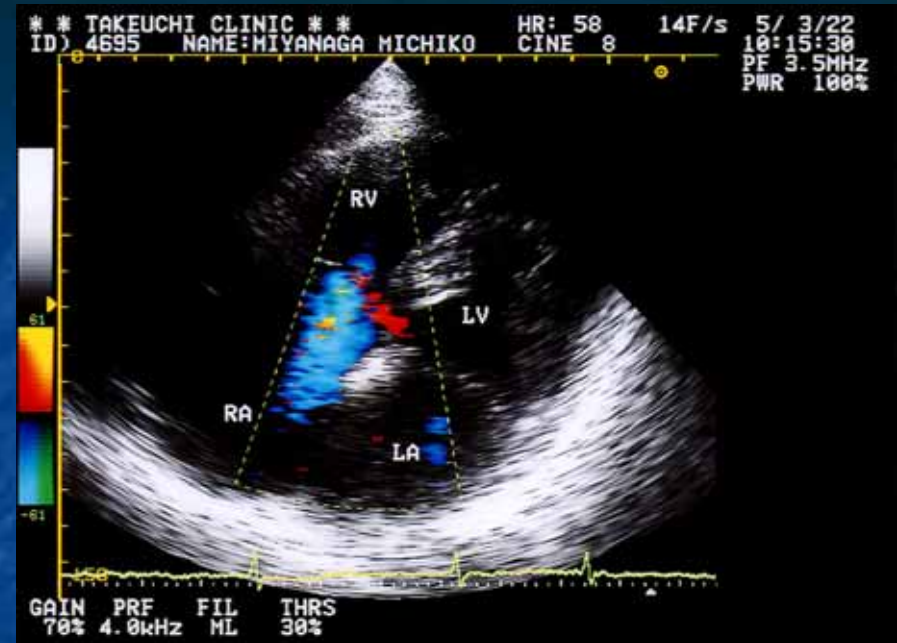LVEF : 72%

IVST : 10mm

PWT : 10mm

MR : trace

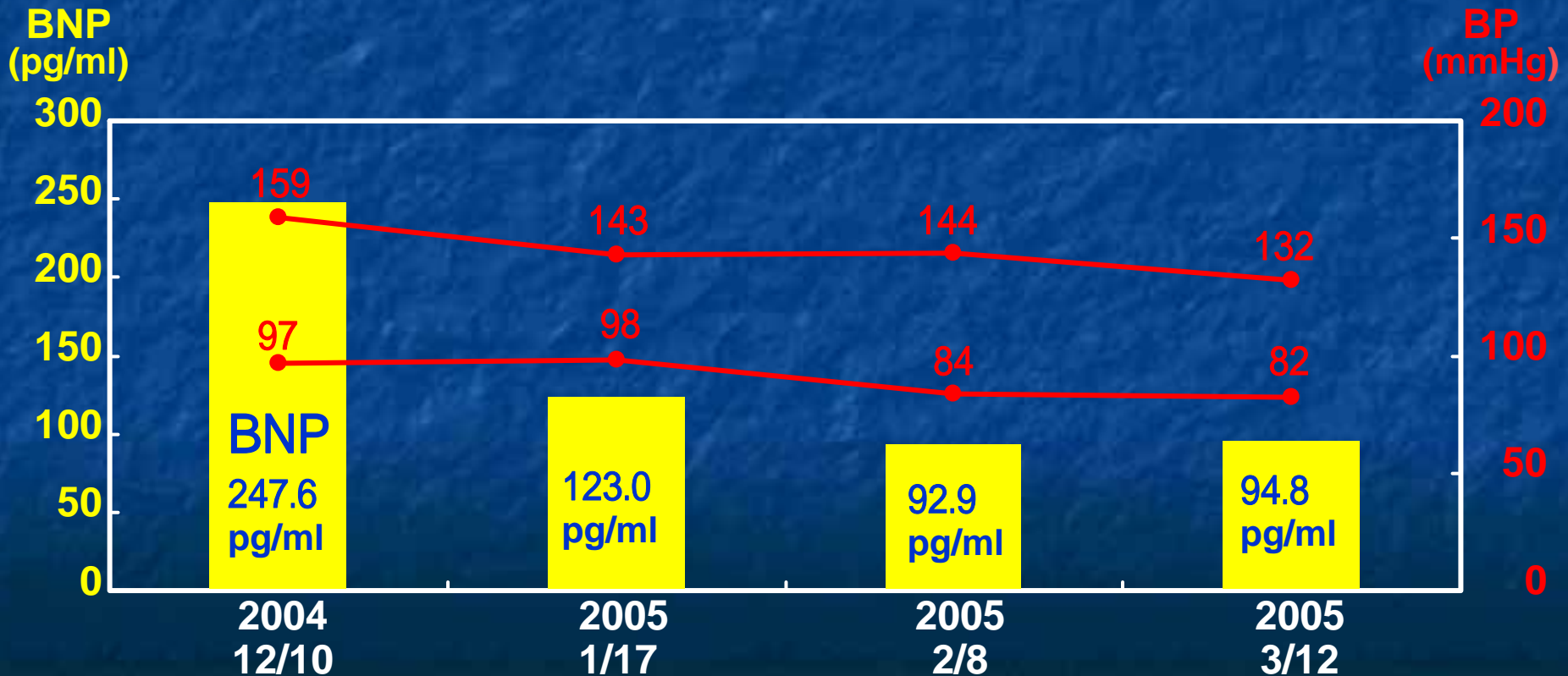
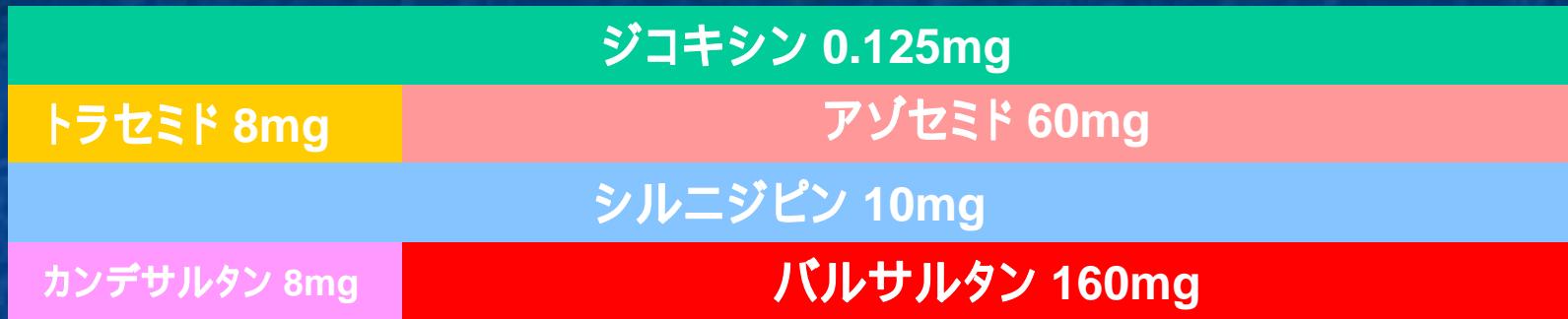
TR : mild





# Case 2. M.M. 76y.o. female

高血圧 心房細動 三尖弁閉鎖不全 心不全

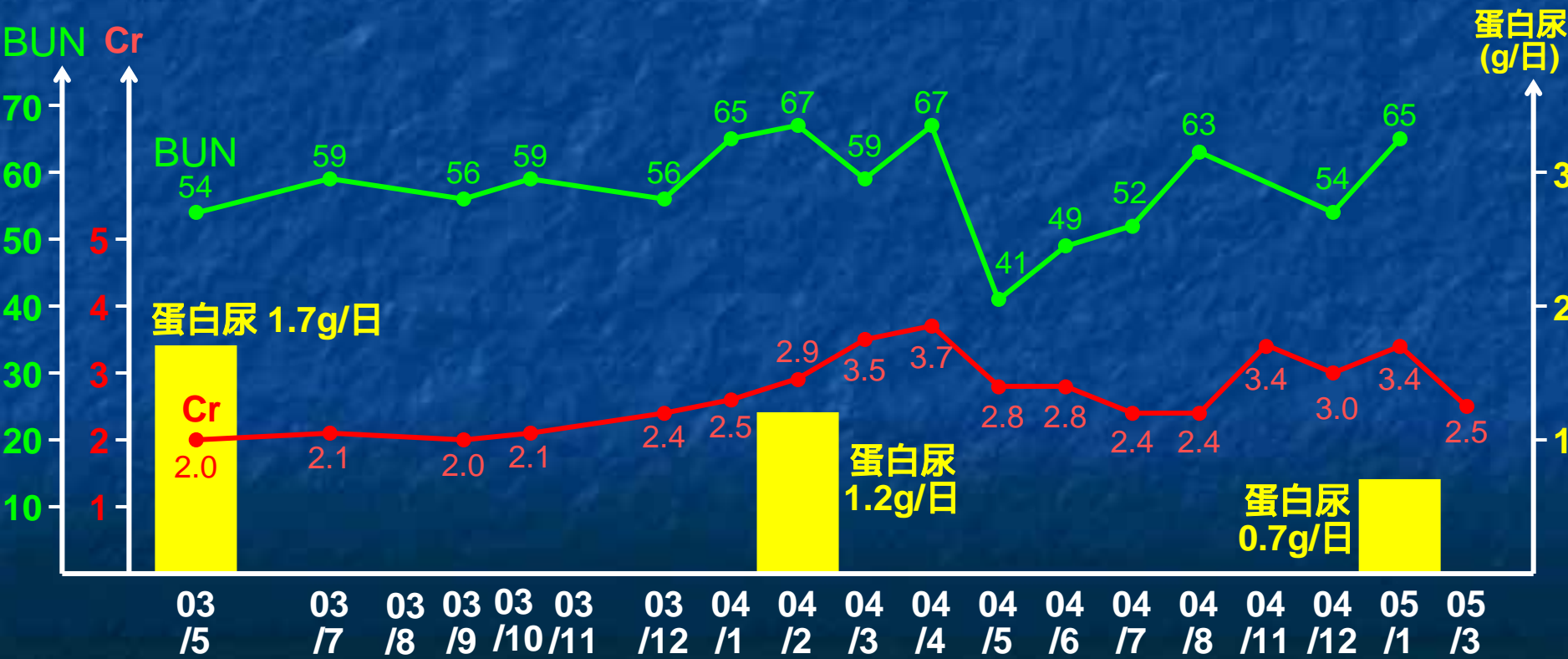
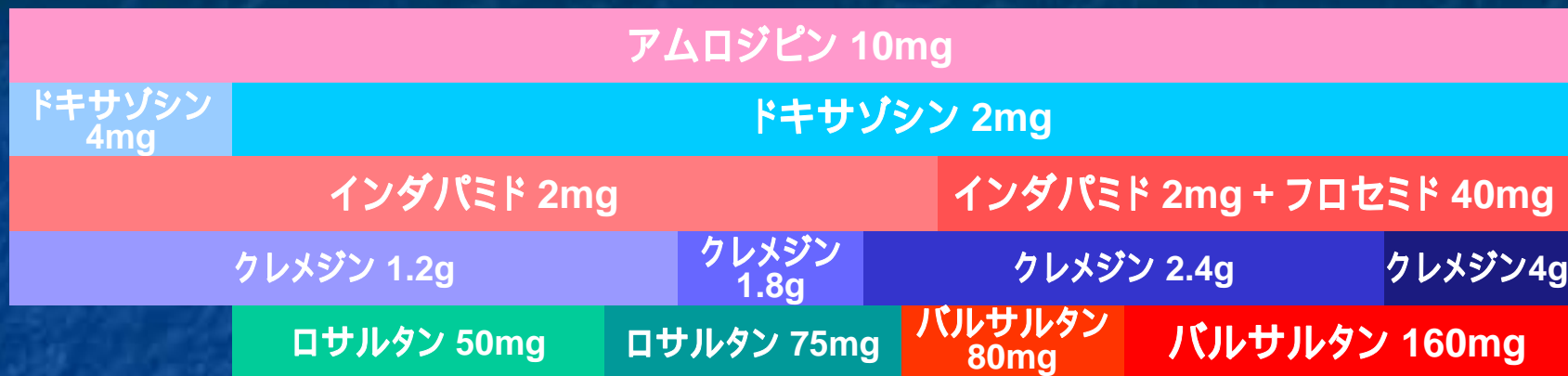





# Case 1. M.E. 82y.o. male

高血圧 腎硬化症による慢性腎不全



# Case 1. M.E. 82y.o. male

高血圧 腎硬化症による慢性腎不全

